

## Insuficiencia renal crónica en la esclerosis tuberosa. Presentación de tres casos

A. García Aznar, L. Guirado\*, A. Rodríguez, J.M. Ballarín\*,  
J. Modol, T. Ros\*, J. Soler, P. Barceló\*

### Resumen

Se presentan tres pacientes, dos hombres y una mujer, con insuficiencia renal crónica por esclerosis tuberosa. El fallo renal fue secundario a la aparición de angiomiolipomas renales en un caso y a quistes en los otros dos. Dos casos han requerido tratamiento con hemodiálisis y el otro sigue controles periódicos. Los tres pacientes presentaban lesiones cutáneas (angiofibromas todos y tumores de Koenen dos de ellos) y calcificaciones cerebrales. Ninguno tenía antecedentes de la enfermedad, convulsiones ni retraso mental. El paciente con angiomiolipomas renales falleció a los dos años del inicio de hemodiálisis, en el postoperatorio de una intervención quirúrgica por sangrado retroperitoneal masivo.

**PALABRAS CLAVE:** Esclerosis Tuberosa. Insuficiencia renal crónica. Angiomiolipomas renales. Poliquistosis renal.

### Chronic Renal Failure in Tuberous Sclerosis. Study of three cases

A study is made of three patients, two men and a woman, with chronic renal failure due to tuberous sclerosis. The renal failure was secondary to the appearance of renal angiomyolipomas in one case and to cysts in the other two. Two cases have required treatment with hemodialysis and the other one undergoes periodical controls. The three patients had cutaneous lesions (all had angiofibromas and two had Koenen tumours) and cerebral calcifications. None of them had antecedents of the illness, convulsions or mental retard. The patient with renal angiomyolipomas died two years after the initiation of hemodialysis in the postoperative stage after surgery for massive retroperitoneal bleeding.

**KEY WORDS:** Tuberous Sclerosis. Chronic Renal Failure. Angiomyolipomas. Polycystic kidneys.

Unidad de asistencia nefrológica. Centro Hospitalario-Unidad Coronaria de Manresa.

\*Servicio de Nefrología. Fundación Puigvert.

### **Introducción**

La esclerosis tuberosa es una enfermedad de transmisión autosómica dominante en el 25-50% de los casos, que se manifiesta en 1/150.000 nacimientos, reportando algunos autores una tasa de prevalencia de 10.6/100.000 personas (1, 2). Se caracteriza por la triada de convulsiones, retraso mental y angiofibromas, aunque la presencia de los tres signos no es frecuente (3). Gómez (4) los halla en el 29% de una revisión de 300 casos. La lesión básica es el hamartoma, que se puede encontrar en cerebro, piel, pulmón, corazón, hueso, retina y riñón. La insuficiencia renal es secundaria a la ocupación del tejido sano por angiomiolipomas y/o quistes renales. Este signo, así como los nódulos calcificados subependimarios, los angiofibromas faciales, los facomas en retina y los fibromas ungueales se han considerado como patognomónicos de la enfermedad (5, 6).

### **Observacions clíniques**

#### CASO 1

Varón de 48 años con antecedentes familiares de padres y siete hermanos sanos y cinco hijos, uno muerto de patología desconocida, dos con retraso mental diagnosticados de enfermedad de West y dos sanos. Antecedentes personales de tifoidea en la infancia, hepatitis a los 16 años y nefrectomía izquierda a los 27 por tumoración renal informada como

leiomioma en el estudio anatomopatológico. A los 37 años acude a un servicio de reumatología por artralgias en los dedos de las manos, sin deformidad. La exploración física muestra angiofibromas en el surco nasogeniano, manchas hipocrómicas en la espalda y tumores periungueales y subungueales de Koenen en los dedos de manos y pies. Analíticamente presenta insuficiencia renal con aclaramiento de creatinina de 34 ml por minuto, motivo por el que nos es remitido. Se practicó una ecografía que informó de un riñón derecho aumentado de tamaño, con existencia de numerosas formaciones nodulares de densidad heterogénea en su interior compatibles con angiomiolipomas, hecho también corroborado con la TAC abdominal. Se solicitó al centro que realizó la nefrectomía las laminillas para su revisión y se concluyó que no se trataba de un leiomioma, sino de múltiples angiomiolipomas. La radiología de cráneo evidenció numerosas calcificaciones periventriculares. Se diagnosticó al paciente de esclerosis tuberosa con insuficiencia renal y siguió controles periódicos. La función renal fue empeorando, iniciando hemodiálisis a los 46 años. A los dos años acude al servicio de urgencias por un cuadro de abdomen agudo que se acompaña con una hemoglobina de 3 grs/100 cc al estudio analítico. Transfundido y estabilizado, el paciente es intervenido quirúrgicamente objetivándose un intenso sangrado retroperitoneal y un riñón aumentado de tamaño, que era el foco de la hemorragia. Se realiza nefrectomía y exéresis de una tumoración angiomiolipomatosa en el lóbulo hepático izquierdo. Falleció a la semana de la intervención a consecuencia de una peritonitis por gérmenes anaerobios.

## CASO 2

Varón de 41 años sin antecedentes familiares de interés y personales de bronquitis crónica e hipertensión arterial de un año de evolución. A raíz de un ingreso por un cuadro de sobreinfección respiratoria se le detecta una insuficiencia renal y una poliquistosis renal, motivo por el que nos es remitido para estudio. La exploración física puso de manifiesto lesiones cutáneas de aspecto papuloso en el surco nasogeniano y mentón, informados como angiofibromas en el estudio patológico. Analíticamente creatinina de 6 mg/100 ml, urea 2 gr/l y proteinuria en orina de 24 horas de 0.67 gr/l. la TAC abdominal confirmó los hallazgos de la ecografía. En la radiología de cráneo se apreciaron calcificaciones periventriculares bilaterales y el fondo de ojo mostró un aumento de la trama fibrogliosa en ambos ojos, acompañando a los vasos retinianos y acúmulos pigmentarios de localización periférica. Se etiquetó al paciente de esclerosis tuberosa y en la actualidad sigue controles periódicos.

## CASO 3

Chica de 23 años con antecedentes familiares de madre con esclerosis lateral amiotrófica y personales de esclerosis tuberosa, diagnosticada en la infancia al objetivarse la presencia de angiofibromas en la espalda, tumores periungueales de Koenen en dedos de los pies y máculas acrómicas lanceoladas. La radiología de cráneo y el fondo de ojo fue normal. A los 23 años acude al servicio de urgencias por astenia de cuatro meses de evolución. La exploración física denota palidez cutáneo-mucosa y las lesiones cutáneas ya descritas. La analítica evidencia una hemoglobina de 4.5 gr/l, urea 4.2 gr/l, creatinina 12 mg/100 ml, proteinuria 3.68 gramos/24 horas. La TAC abdominal informa de riñones de tamaño normal con poca diferenciación cortical y múltiples quistes de pequeño tamaño, tal y como se apreció en la ecografía. Fondo de ojo normal y TAC cerebral con atrofia cortical y calcificación epindimaria. Actualmente sigue tratamiento con hemodiálisis.

## Discusión

Ninguno de nuestros pacientes tenía antecedentes de la enfermedad y sólo uno (caso 3) la conocía al haberle sido diagnosticada en la infancia. Los otros dos se diagnosticaron en la edad adulta (37 y 41 años) a consecuencia del estudio practicado por la aparición de otro proceso (artralgias en el caso 1 y sobreinfección respiratoria en el caso 2), presentando ya insuficiencia renal en ese momento. Dos de ellos tenían proteinuria y uno era hipertenso. Todos los pacientes presentaban lesiones cutáneas: Angiofibromas los tres y tumores de Koenen dos de ellos. Ninguno convul-

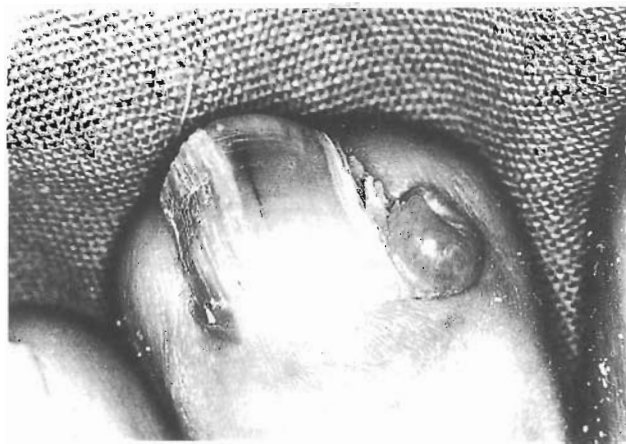
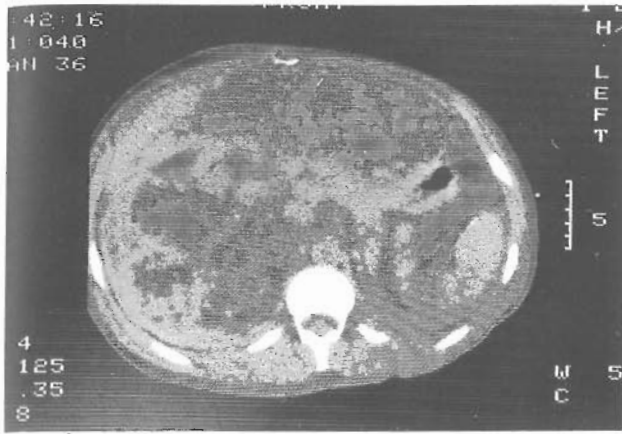
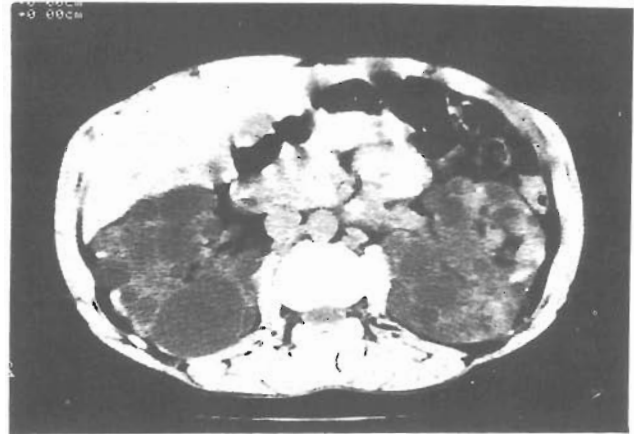
Figura 1. Tumor de Koenen periungueal.



**Figura 2.** TAC: Riñón derecho aumentado de tamaño, con imágenes compatibles con angiomiolipoma.



**Figura 3.** TAC: Presencia de múltiples quistes renales en ambos riñones.

siones, ni retraso mental. También se demostró, por radiología y/o TAC la presencia de calcificaciones cerebrales en los tres casos. El caso 2 presentaba además lesiones retinianas sugestivas de la entidad.

La insuficiencia renal se asocia a la ocupación del tejido renal por angiomiolipomas y/o quistes (5, 6). Se pueden demostrar angiomiolipomas en el 40-80% de los casos estudiados, mientras que la lesión por quistes es menos frecuente, alrededor del 15%, pero éstos pueden aparecer en edades más tempranas y en ocasiones ser la primera manifestación de la enfermedad (5, 6, 7, 8, 9, 10). La aparición de insuficiencia renal, sin embargo, no es frecuente. Arriero (7) en una revisión de la literatura encuentra 17 casos, incluido el que aporta Stilwell (5) en una evaluación de 95 casos refiere 6 pacientes que fallecieron por insuficiencia renal y cifras elevadas de creatinina en 7 de 56 estudiados.

En nuestro caso la insuficiencia renal fue secundaria a angiomiolipomas en un paciente y a quistes renales en los otros dos. La ecografía y la TAC abdominal fueron útiles en el diagnóstico de la lesión renal.

El paciente con angiomiolipomas renales había sido intervenido 10 años antes del diagnóstico por tumoración renal izquierda, no constatándose en ese momento lesiones en el otro riñón ni insuficiencia renal. Creemos que habría habido un intervalo entre la afectación de uno y otro riñón con aparición posterior de insuficiencia renal.

Dos de nuestros pacientes han necesitado hemodiálisis (casos 1, 3). Su utilización se ha descrito anteriormente (6, 11, 12) así como el trasplante renal (13).

Es frecuente que los angiomiolipomas sangren y que lo hagan de forma masiva (5, 6, 14) tal y como sucedió en nuestro caso. En los pacientes con función renal conservada y que se pretende conservar el órga-

no se ha descrito la embolización con control arteriográfico previo como alternativa a la nefrectomía (15, 16).

## Bibliografía

1. Dickerson W.W.: Familial occurrence of tuberous sclerosis. *Arch Neurol Psychiat* 65: 583-692, 1951.
2. Wiederholt W.C., Gómez M.R., Kurland L.T.: Incidence and prevalence of tuberous sclerosis in Rochester, Minnesota, 1950 through 1982. *Neurology* 35: 680, 1985.
3. Merino J., Martín J.M., Alvarez Blanco A., Flores M., De la Riva C., Pastor A., Aguirre C.: Esclerosis Tuberosa. *Rev Clin Esp* 152: 9-11, 1979.
4. Gómez M.R.: Varieties of expression of tuberous sclerosis. *Neurofibromatosis* 1: 330-338, 1988.
5. Stilwell T.J., Gómez M.R., Kelalis P.P.: Renal lesions in tuberous sclerosis. *J Urol* 138: 477-481, 1974.
6. Choncho A.M., Weis S.M., Stein J.H., Ferris T.F.: Renal involvement in tuberous sclerosis. *Amer J Med* 56: 124-132, 1974.
7. Arriero J.M., Orte L., Martín E., Matesanz R., Ortuño J.: Glioma asociado a enfermedad de Bourneville con insuficiencia renal crónica. Presentación de un caso y revisión de la literatura. *Nefrología* 4: 243-247, 1984.
8. Caldas A., Castro I., Cilleruelo M.J., Picazo M.L., Navarro M.: Quistes renales múltiples como primera manifestación de la esclerosis tuberosa. *Nefrología* 6: 103-107, 1986.
9. Sánchez Rodríguez A., Martínez L. de Letona J., Frieyro S.E., Masa V.C., Bouza S.E., García Sánchez A., Maesty P.R.: Insuficiencia renal en la esclerosis tuberosa. Presentación de un caso y revisión de la literatura. *Med Clin* 66: 66-70, 1976.
10. Okada R.D., Platt M.A., Fleishman J.: Chronic renal failure in patients with tuberous sclerosis. Association with renal cysts. *Nephron* 30: 85-88, 1982.
11. Anderson D., Tannen R.L.: Tuberous sclerosis and chronic renal failure. *Am J Med* 47: 163-168, 1969.

12. Bravo J.A., Asensio C., Soriano C., Montes A., Rubert M.A., Miranda F., García J.A.: Insuficiencia renal crónica y esclerosis tuberosa de Bourneville. Asociación poco frecuente. *Rev Clin Esp* 166: 303-307, 1982.
13. Jochimsen P.R., Braunstein P.M., Najarian J.S.: Renal allotransplantation for bilateral tumors. *JAMA* 210: 1721-1724, 1969.
14. Bissada N.K., White H.J., Sun C.N., Smith P.L., Barbour G.L., Redman J.F.: Tuberous sclerosis complex and renal angiomyolipoma. *Urology* 6: 105-113, 1975.
15. Sánchez F.W., Vujic I., Ayres R.I., Curry N.S., Gobien R.P.: Hemorrhagic renal angiomyolipoma: supraseductive renal arterial embolization for preservation of renal function. *Cardiovasc Intervent Rad* 8: 39, 1985.
16. Oesterling J.E., Fishman E.K., Goldman S.M., Marshall F.F.: The management of renal angiomyolipoma. *J Urol* 135: 1121, 1986.

Correspondencia:

A. García Aznar  
Unidad de asistencia nefrológica  
Centro Hospitalario-Unidad Coronaria de Manresa  
Avda. Bases de Manresa, 6-8  
08240 Manresa (Barcelona)