

Indicaciones y tipos de accesos para hemodiálisis

Isabel Jimeno Martín, José Ignacio Minguela, Julen Ocharan-Corcuera,
Alejandro Chena y Ramón Ruiz-de-Gauna

Servicio de Nefrología-Hipertensión. Osakidetza Hospital Txagorritxu Ospitalea. Vitoria-Gasteiz. Álava. España.

Introducción

Desde el inicio de las técnicas de tratamiento renal sustitutivo (TRS) mediante hemodiálisis (HD) el número de pacientes que precisan este tratamiento ha ido aumentando progresivamente hasta situarse actualmente en torno a 1.000 pacientes/millón de habitantes.

El acceso vascular adecuado es imprescindible para el TRS mediante HD. Tal acceso no fue posible hasta la introducción de la derivación arteriovenosa de Quinton-Scribner en 1960.

En 1966, Cimino et al desarrollaron la fistula arteriovenosa endógena (FAVI), que hoy sigue siendo el acceso vascular de elección para HD.

La importancia del acceso vascular es tal que actualmente constituye la primera causa de ingreso en los pacientes en HD. La situación ideal es el inicio de TRS mediante FAVI madura, pero según diferentes autores hasta el 50 % de los pacientes inicia HD mediante catéter venoso.

Características generales

El acceso vascular ideal debe reunir al menos tres requisitos: permitir el abordaje seguro y continuado del sistema vascular, proporcionar flujos suficientes para aportar la dosis de HD adecuada y carecer de complicaciones.

El acceso vascular perfecto no existe, pero el que más se aproxima es la FAVI radiocefálica.

Es muy importante optimizar las actuaciones para reducir las complicaciones y aumentar la longevidad de la FAVI. Para ello es importante:

- Detección precoz de la enfermedad renal crónica (ERC).
- Intentar conseguir un acceso vascular adecuado en el momento idóneo: los pacientes con ERC deben ser enviados para realizar una FAVI cuando tienen un $Ccr < 25$ ml/min, con $cr > 4$ mg/dl o dentro del año previo a inicio de HD.
- Identificar precozmente las disfunciones de las fistulas, antes de que se trombosen.
- Tratar las complicaciones.

Indicaciones

Los accesos vasculares temporales están indicados en situaciones agudas o transitorias: insuficiencia re-

Correspondencia: Dra. I. Jimeno Martín.
Servicio de Nefrología. Osakidetza Hospital Txagorritxu Ospitalea.
José Atxotegui, s/n. 01009 Vitoria-Gasteiz. Álava. España.
Correo electrónico: mariaisabel.jimenomartin@osakidetza.net

nal aguda, ERC que precisa HD urgente sin tener aún acceso vascular permanente maduro y pacientes en HD que han perdido su acceso vascular por una disfunción hasta que se restablezca su uso. También son necesarios en pacientes en diálisis peritoneal que carecen de FAVI y requieren descanso peritoneal, en portadores de trasplante renal en situación de necrosis tubular aguda o rechazo agudo severos que precisan HD y en indicaciones de plasmaféresis o hemoperfusión.

Los accesos vasculares permanentes son necesarios en ERC con indicación de TRS.

Tipos de accesos

Los accesos vasculares pueden ser: accesos arteriovenosos: fístulas o prótesis o injertos arteriovenosos y los catéteres venosos centrales.

Accesos arteriovenosos

En los pacientes con ERC progresiva se debe extremar la conservación de la red venosa superficial de la extremidades superiores; para ello es muy importante minimizar las punciones venosas o la colocación de vías, sobre todo en vena cefálica de brazo no dominante.

Para la realización de un acceso vascular permanente, se debe efectuar una adecuada evaluación preoperatoria teniendo en cuenta:

- Historia clínica del paciente: colocación previa de catéteres o marcapasos, enfermedad vascular periférica, diabetes melitus, lesiones traumáticas o cirugía previa en la extremidad, estados comórbidos que limiten la supervivencia del paciente.
- Exploración física del sistema arterial y venoso: en general para realizar una FAVI en muñeca se necesita un segmento de 6 cm de vena cefálica en ella.

- Estudios radiológicos: eco-Doppler, flebografía, arteriografía, etc.

Con todos los datos anteriores se decidirá qué acceso vascular está indicado para ese paciente.

Fístula arteriovenosa interna

Consiste en la anastomosis subcutánea de una arteria a una vena adyacente. Es el acceso vascular más seguro y de mayor duración. Así pues, debe considerarse la primera opción por tener la morbilidad y la tasa de complicaciones más bajas. Tiene como inconvenientes que el tiempo necesario para su maduración es largo, que a veces no proporcionan el flujo adecuado y que no siempre es posible realizar, por ejemplo, en pacientes diabéticos, con arteriosclerosis severa, obesos o personas con venas pequeñas y profundas (fig. 1).

Las localizaciones más frecuentes son: radiocefálica de Cimino-Brescia y braquiocefálica. Otras menos utilizadas son: en tabaquera anatómica, cubitalbasílica en muñeca y la transposición braquiobasílica en codo. Además y si es posible, se realiza en brazo no dominante, para evitar las consecuencias de la incapacidad funcional que se pudieran generar y lo más distal posible, pasando a proximal cuando fracasan los distales (fig. 2).

Injertos arteriovenosos

Cuando no se puede conseguir una FAVI adecuada, se realiza la conexión arteriovenosa mediante un implante de un injerto tubular de material sintético. Es una solución más costosa económicamente y con más morbilidad para el paciente.

Los injertos se empezaron a utilizar en los años setenta, y al principio eran de biomateriales: vena safena autóloga, arterias carótidas bovinas o venas umbilicales humanas. Más tarde se introdujo el uso de injertos sintéticos de PTFEe (politetrafluoroetileno expandido), que es el que ofrece un rendimiento mayor (fig. 3).

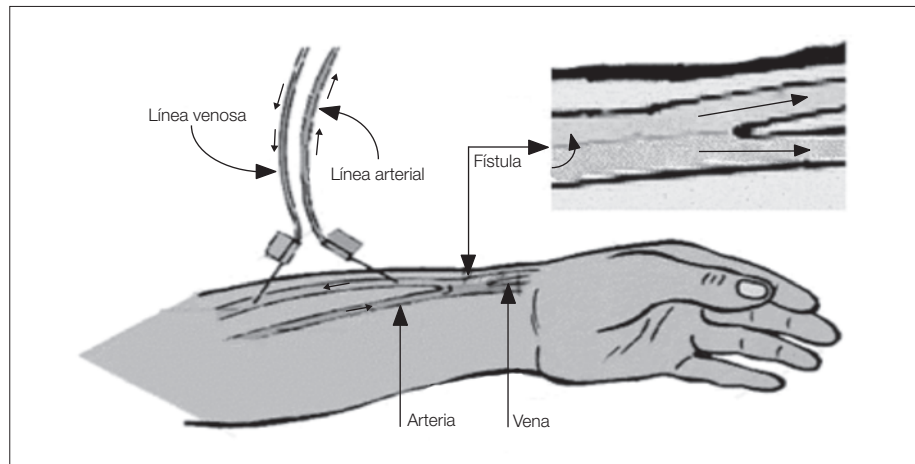


Figura 1. Esquema de fístula arteriovenosa interna.

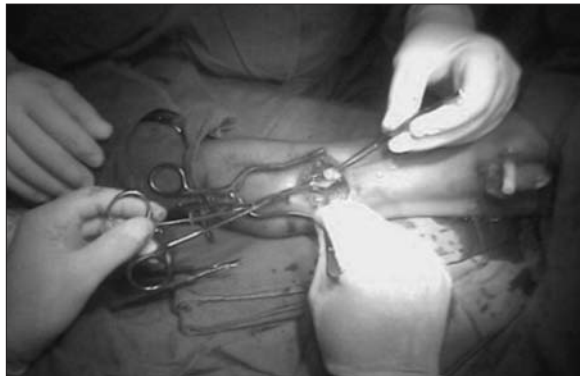

Figura 2. Acto quirúrgico de fístula arteriovenosa interna.




Figura 3. Injertos sintéticos de politetrafluoroetileno expandido (PTFEe).

Los injertos tienen como ventajas la mayor superficie, canalización más fácil y corto tiempo de maduración. La desventaja fundamental es que a largo plazo la permeabilidad es menor que con una FAVI.

Para colocar una prótesis antes se deben identificar la arteria y vena con el diámetro adecuado para el implante, que no debe ser menor de 3,5-4 mm. Posteriormente se elegirá la configuración, que puede ser recta, curva o en asa. La localización más frecuente es el injerto recto entre la arteria radial y la vena basílica en antebrazo no dominante, después el asa en antebrazo entre arteria braquial y vena basílica y, menos frecuentemente, la arteria braquial y la vena axilar.

La maduración de los injertos arteriovenosos requiere 2-3 semanas para conseguir la adecuada adhesión entre el injerto y el túnel subcutáneo. Algunos autores postulan canulaciones tempranas, pero ello puede producir hematomas que compriman y obstruyan el acceso vascular. El acceso se considera maduro cuando se han resuelto el edema y el eritema y el trayecto es fácilmente palpable.

Catéteres venosos centrales

La implantación de un catéter venoso central ha de considerarse cuando no ha sido posible realizar una

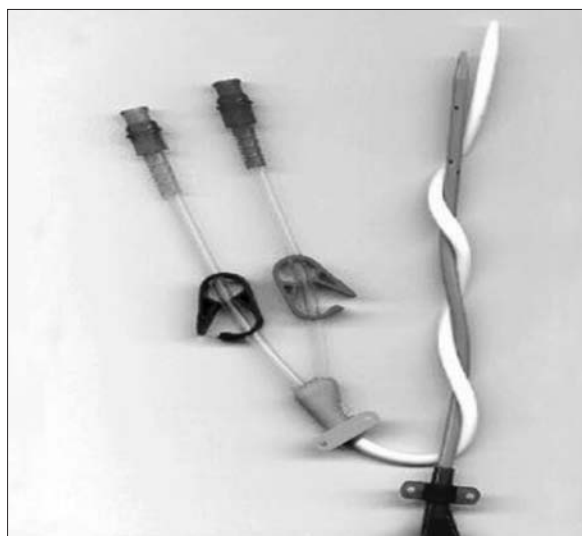


Figura 4. Catéter venoso central de doble luz.

FAVI autóloga o protésica o cuando sea necesario iniciar TRS sin disponer de otro acceso. Hay que tener en cuenta que su tasa de supervivencia es más baja, la eficacia para administrar la dosis de HD es menor y tienen un alto riesgo de infección.

Pueden ser de doble luz transitorios: con sección en “doble D” (fig. 4), cilindros coaxiales o permanentes con anclajes de dacrón.

Los catéteres permanentes tienen *cuffs* diseñados para ser utilizados durante períodos más prolongados y tienen menos incidencia de infecciones. Su colocación requiere tunelización quirúrgica, pero no está

claramente definido cuál es el diseño óptimo del túnel. Se considera que lo más importante es la localización de la venotomía y el orificio de salida cutáneo.

La localización de la inserción de los catéteres venosos centrales más habitual es la vena yugular interna; su principal desventaja es la fijación a la piel y la limitación de la movilidad del cuello. Como alternativa está la vena femoral, que se utiliza cuando se prevé su uso en un período breve, en situaciones de edema agudo de pulmón porque la cabeza y el cuello pueden permanecer erguidos durante la inserción o en pacientes antiagregados o anticoagulados. Se debe evitar la vena subclavia, por la alta incidencia de estenosis venosa central, hasta un 40 %, además de tener mayor incidencia de complicaciones relacionadas con su inserción: neumotórax, hemotórax, perforación de arteria subclavia o daño del plexo braquial.

Conclusiones

El acceso vascular ideal para el tratamiento renal sustitutivo es la FAVI autóloga, sobre todo la radiocefálica en antebrazo no dominante.

Menos del 50 % de los pacientes que inician hemodiálisis lo hacen con FAVI madura.

Bibliografía general

- Aschers E, Hingorani A. The dialysis outcome and quality initiative (DOQI) recommendations. *Seminars Vasc Surg.* 2004;17:3-9.
- Daugirdas JT, Blake PG, Ing TS. *Manual de diálisis*, 2003. 2ª ed. p. 69-105.
- Feldman HL, Joffe M, Rosas S, Burns JE, Knauss J, Brayman K. Predictors of successful arteriovenous fistula maturation. *Am J Kidney Dis.* 2003;42:1000-12.
- Jofré R, López Gómez JM, Luño J, Pérez García R, Rodríguez Benítez P. *Tratado de hemodiálisis*, 2006. 2ª ed. p. 213-54.
- Konner K, Nonnast-Daniel B, Ritz E. The arteriovenous fistula. *J Am Soc Nephrol.* 2003;14:1669-80.
- Malovrh M. Approach to patients with ESRD who need an arteriovenous fistula. *Nephrol Dial Transplant.* 2003;18 Suppl:V50-2.
- Malovrh M. Native arteriovenous fistula: Preoperative evaluation. *Am J Kidney Dis.* 2002;39:1218-25.
- NFK/DOQI. Clinical Practice Guidelines for Vascular Access. *Am J Kidney Dis.* 2001;37 Suppl 1:S137-81.
- Rodríguez JA. Hemodialysis vascular access in incident patients in Spain. *Kidney Int.* 2002;62:1475-7.
- Van Biesen W, Vanholder RRC, Veys N, Dhont A, Lamiere NH. An evaluation of integrate care approach for ESRD patients. *J Am Soc Nephrol.* 2000;11:116-25.